

CASOS CLÍNICOS

Insuficiencia mineralocorticoide posterior a adrenalectomía unilateral como tratamiento para hiperaldosteronismo primario: Reporte de un caso

María Inés Toro Grajales¹, Juan Guillermo Sarmiento Ramón², Juan Camilo Sarmiento Ramón³, Mariana Izquierdo⁴, Silvia Natalia Gutiérrez⁵, Ludwing Valero⁶

¹Internista endocrinóloga. Docente Pontificia Universidad Javeriana, Hospital Universitario San Ignacio, Bogotá.

²Internista endocrinólogo. Docente Universidad Autónoma de Bucaramanga, FOSCAL Internacional, Bucaramanga.

³Médico general. FOSCAL Internacional, Bucaramanga.

⁴Estudiante de Medicina. Universidad Javeriana, Bogotá.

⁵Estudiante de Medicina. Universidad Autónoma de Bucaramanga.

⁶Estudiante de Medicina. Universidad Autónoma de Bucaramanga. Institución: Caso encontrado en el Hospital Universitario San Ignacio, Bogotá. Institución de práctica de la Universidad Javeriana.

Se evaluó en conjunto con la Unidad de Endocrinología de FOSCAL Internacional, Bucaramanga, Santander. Institución de práctica de la Universidad Autónoma de Bucaramanga.

Correspondencia: Juan Guillermo Sarmiento Ramón

Correo electrónico: jgsarmientor@gmail.com

Declaración de fuentes de financiación y posibles conflictos de interés: No requirió financiación. No presentamos conflictos de interés. Este reporte de caso fue presentado en modalidad póster en el Simposio de Urgencias Endocrinológicas de la Asociación Colombiana de Endocrinología, en abril del 2016, Bogotá, Colombia.

Fecha de recepción: 21/08/2016

Fecha de aceptación: 27/10/2016

Resumen

Introducción: El hiperaldosteronismo primario es la causa más frecuente de hipertensión de origen endocrino. Presentamos una insuficiencia de mineralocorticoides como complicación posterior a adrenalectomía unilateral.

Presentación del caso: Paciente femenina de 51 años, con historia de larga data de hipertensión resistente, hospitalizaciones por hipopotasemia y enfermedad renal crónica hipertensiva. Se confirmó hiperaldosteronismo primario con valores altos de aldosterona e indetectables de renina. La TAC de adrenales mostró un adenoma derecho de 23 mm. Dado el cuadro clínico severo y valores bioquímicos, se llevó directa-

mente a adrenalectomía derecha. Posterior al procedimiento retiran todos los antihipertensivos; sin embargo, la paciente presenta hipotensión, deterioro de la función renal e hiperpotasemia con valores de aldosterona y renina inapropiadamente normales. Se inició manejo con hidratación y fludrocortisona, presentando adecuada respuesta con normotensión, potasio y azoados normales.

Discusión: La insuficiencia de mineralocorticoides es una complicación poco conocida, aunque frecuente posterior adrenalectomía por hiperaldosteronismo, cursa con hiperpotasemia, hipotensión y deshidratación. Son factores de riesgo un hiperaldosteronismo severo, de larga data y falla renal. Requiere manejo con fludrocortisona, usualmente de manera transitoria durante semanas a meses.

Conclusión: Se deben vigilar signos de hipoaldosteronismo posterior a la adrenalectomía por hiperaldosteronismo primario, dado que hasta un tercio de pacientes puede presentar insuficiencia de mineralocorticoides.

Palabras clave: hipokalemia, hipopotasemia, hipoaldosteronismo, insuficiencia mineralocorticoide, adrenalectomía, hiperaldosteronismo primario.

Abstract

Introduction: Primary hyperaldosteronism is the most frequent endocrine cause of hypertension. We present the case of a patient with mineralocorticoid insufficiency secondary to unilateral adrenalectomy.

Case report: 51 year-old female with a long-standing history of resistant hypertension, multiple admissions due to hypokalemia and chronic kidney disease secondary to hypertension. High aldosterone levels and undetectable renin levels confirmed the diagnosis of primary hyperaldosteronism. Adrenal CT scan showed a 23-mm right adrenal adenoma. Given the severe presentation and confirmatory laboratory results, the patient underwent right adrenalectomy. After the surgical intervention, all antihypertensive medications were withdrawn, but later on,

the patient presented hypotension, acute kidney injury and hyperkalemia with inappropriately normal aldosterone and renin levels. Intravenous fluids and fludrocortisone were started with adequate response given by normal blood pressure, normal potassium levels and normal kidney function.

Discussion: Mineralocorticoid insufficiency is not a very well-known, although frequent, complication of adrenalectomy secondary to hyperaldosteronism. Patients present with hyperkalemia, hypotension and dehydration. Risk factors for developing mineralocorticoid insufficiency include severe hyperaldosteronism, long-standing hyperaldosteronism and kidney failure. Its management requires the transient use of fludrocortisone for weeks to months.

Conclusion: Signs of aldosterone insufficiency must be followed after adrenalectomy secondary to primary hyperaldosteronism, given that up to one third of patients may present with mineralocorticoid insufficiency.

Keywords: Hypokalemia, hypoaldosteronism, mineralocorticoid insufficiency, adrenalectomy, primary aldosteronism, primary hyperaldosteronism.

Introducción

El aldosteronismo primario se caracteriza por una hipersecreción de aldosterona por parte de la glándula suprarrenal. La excesiva liberación de aldosterona induce un incremento en la secreción renal de potasio con hipopotasemia, retención de sodio, agua e hipertensión arterial, lo que conlleva a un aumento del riesgo de morbimortalidad cardiovascular y renal⁽¹⁾. Representa una de las causas más comunes de hipertensión arterial secundaria, con una prevalencia del 5% al 20% en todos los pacientes hipertensos⁽³⁾. Las principales causas de hiperaldosteronismo primario son la hiperplasia bilateral y los adenomas productores de aldosterona. El tratamiento de elección para los casos de hiperplasia bilateral es la administración de antagonistas de los receptores de mineralocorticoides y para los adenomas es la adrenalectomía⁽¹⁻²⁾.

En el posoperatorio de adrenalectomía se puede presentar insuficiencia de la zona glomerular con disminución aguda de los niveles de aldosterona e hiperpotasiemia, fenómeno que se explica por la supresión de la glándula residual sana que estuvo expuesta a niveles muy altos de aldosterona durante un pe-

riodo prolongado previo a la cirugía⁽¹⁾. La normalización de los niveles de aldosterona por parte de la glándula contralateral se puede demorar de semanas a meses, tiempo durante el cual los pacientes son susceptibles a presentar una complicación potencialmente mortal⁽²⁾.

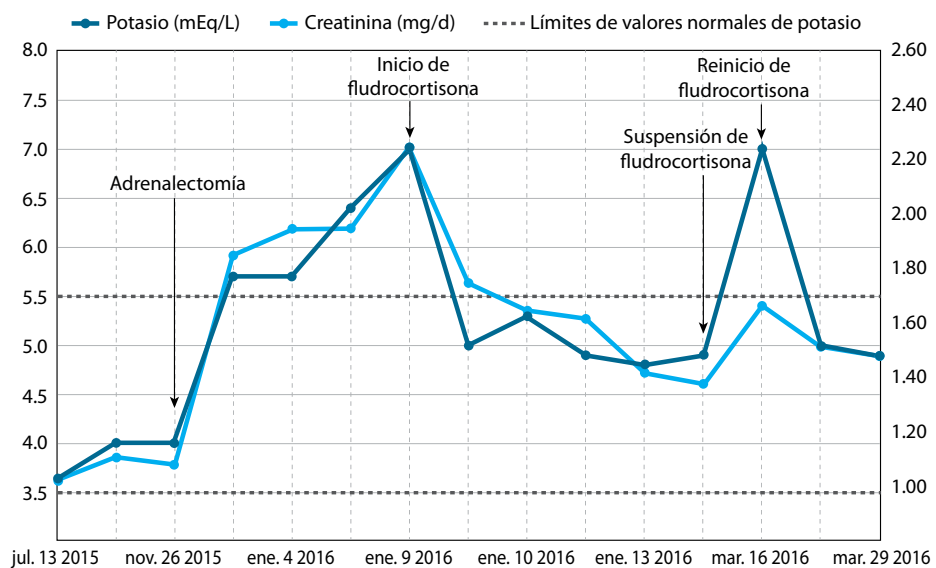
Se reporta el caso de una paciente con hiperaldosteronismo primario, quien después de adrenalectomía unilateral presentó insuficiencia de mineralocorticoides y requirió manejo con fludrocortisone. Se describen las manifestaciones clínicas, bioquímicas y el tratamiento realizado, comparándolo con lo conocido hasta el momento en la literatura.

Presentación del caso

Paciente femenina de 51 años, con historia de diez años de hipertensión resistente, varias hospitalizaciones por hipopotasemia y enfermedad renal crónica hipertensiva estadio 3. Se encontraron niveles altos de aldosterona (388 ng/dL) e indetectables de renina (<0,5 ng/L), compatibles con hiperaldosteronismo primario. La TAC de adrenales mostró un adenoma derecho de 23 mm (figura 1). Dado el cuadro clínico severo y valores bioquímicos contundentes, se llevó directamente a adrenalectomía derecha, sin presentar complicaciones tempranas y con resultado de patología que confirmó la presencia de un adenoma.

Posterior al procedimiento se logró retirar todos los antihipertensivos; sin embargo, 40 días después de la cirugía la paciente ingresó a urgencias por debilidad y ortostatismo, se encontró hipotensa (75/40 mmHg), con deterioro de la función renal (creatinina 2,25 mg/dL, BUN 49,5 mg/dL) e hiperpotasiemia (7,0 mEq/L). Para ese momento, los valores de renina y aldosterona fueron normales (renina 4,2 ng/L, al-

Figura 1. Evolución paraclínica



dosterona 4,32 ng/dL, relación aldosterona/renina: 1,00). Se descartó insuficiencia de glucocorticoides con cortisol AM en rangos normales. Dada la ausencia de elevación esperada de niveles de renina y aldosterona en presencia de hipotensión e hiperpotasiemia, se consideró que cursaba con insuficiencia mineralocorticoide y se inició manejo con fludrocortisona 0,1 mg vía oral al día. Con el tratamiento se normalizaron la presión arterial y el potasio, y así mismo, los niveles de creatinina disminuyeron a rangos cercanos a los de base. Un mes después de iniciada la suplencia mineralocorticoide se intentó su retiro; sin embargo, presentó nuevamente hiperpotasiemia y elevación de creatinina. Se planea intentar nuevamente un retiro gradual según la evolución clínica y paraclínica.

Discusión

La hiperpotasiemia es una complicación poco reconocida pero bastante frecuente de la adrenalectomía en pacientes con un adenoma productor de aldosterona. Estudios retrospectivos han mostrado una incidencia entre 16% y 29% y una persistencia de más de tres meses en 5% de estos pacientes, incluso con reportes que han requerido terapia de remplazo con mineralocorticoides por hasta 46 meses posteriores a la cirugía⁽²⁻⁴⁾.

Dentro de los factores de riesgo asociado a esta condición se encuentran: ser hombre⁽²⁾, edad avanzada, larga duración de la hipertensión, tamaño de la masa en patología $\geq 1,95$ cm, y disfunción renal preoperatoria (TFG menor a 60 ml/min)⁽³⁾; un análisis de regresión multivariado mostró que los factores de riesgo más importantes para desarrollar hiperpotasiemia posadrenalectomía son: la larga duración de la hipertensión arterial y la disfunción renal⁽²⁾. El tratamiento preoperatorio con antagonistas de mineralocorticoides no influyó la incidencia de hipoaldosteronismo e hiperpotasiemia en estos pacientes⁽³⁻⁴⁾.

El tratamiento se basa en iniciar terapia de remplazo de mineralocorticoides, en la mayoría de los casos con fludrocortisona, que suele requerirse de manera transitoria, con lo cual se reporta normalización del potasio y los parámetros

hemodinámicos en la mayoría de los casos. Se debe estar evaluando de manera periódica el comportamiento del estado de volumen y el potasio para intentar disminuir la dosis y eventualmente retirar la terapia, según la recuperación del eje renina-angiotensina. De la misma manera se recomienda a los pacientes una dieta rica en sodio y baja en potasio⁽⁴⁾.

El caso reportado presentaba varios de los factores de riesgo descritos para hiperpotasiemia postoperatoria y las manifestaciones clínicas descritas en la literatura. El cuadro se presentó por supresión no sólo de aldosterona en la adrenal residual, sino también por una inadecuada liberación de renina ante un estado de hipovolemia, probablemente por supresión del aparato yuxtglomerular en relación con hipertensión arterial y daño renal crónicos. La respuesta al tratamiento fue rápida y acorde a lo reportado por la literatura. Su presentación ilustra la importancia de vigilar esta complicación en el posoperatorio, especialmente en pacientes con factores de riesgo.

Conclusión

Se deben vigilar activamente la presión arterial, los niveles de potasio y la función renal posterior a adrenalectomía por hiperaldosteronismo primario, dado que hasta un tercio de pacientes puede presentar insuficiencia de mineralocorticoides. En caso de presentarse debe iniciarse suplencia con fludrocortisona, usualmente de manera transitoria durante semanas o meses.

Referencias

- Galati SJ. Primary Aldosteronism. *Endocrinology and Metabolism Clinics*. Volume 44. 2015. Issue 2. 355-369.
- Chiang WF, Cheng CJ, Wu ST, Sun GH, Lin MY, Sung CC, et al. Incidence and factors of post-adrenalectomy hyperkalemia in patients with aldosterone producing adenoma. *Clin Chim Acta*. 2013 Sep 23;424:114-8.
- Park KS, Kim JH, Ku EJ, Hong AR, Moon MK, Choi SH, et al. Clinical risk factors of postoperative hyperkalemia after adrenalectomy in patients with aldosterone-producing adenoma. *Eur J Endocrinol*. 2015 Jun;172(6):725-31.
- Fischer E, Hanslik G, Pallauf A, Degenhart C, Linsenmaier U, Beuschlein F, et al. Prolonged zona glomerulosa insufficiency causing hyperkalemia in primary aldosteronism after adrenalectomy. *J Clin Endocrinol Metab*. 2012 Nov;97(11):3965-73.